·专题论坛·

马蹄形肛瘘外科治疗进展及思考

詹淑惠　戴莲　范玲燕　杨柏霖　竺平
南京中医药大学附属医院肛肠科，南京 210029
通信作者：竺平，Email：zhuping1978@163.com

【摘要】 马蹄形肛瘘是复杂性肛瘘中最为棘手的亚型之一，与肛瘘手术失败和术后复发密切相关。术前进行精准的评估和正确的分型，并制定适宜的手术方案，对提高疗效至关重要。本文主要探讨马蹄形肛瘘的临床分型以及主流术式在不同类型马蹄形肛瘘中的适用性，重点关注其治愈率、复发率及对患者肛门功能的影响，以帮助外科医生在治疗马蹄形肛瘘时制定合理的手术方案。

【关键词】 马蹄形肛瘘；　外科治疗；　成功率；　肛门功能

基金项目：江苏省中医院科研项目基金（Y2021ZR04）；江苏省卫生健康委医学科研项目（Z2022099）

Advances and considerations for surgical treatment of horseshoe anal fistulas

Zhan Shuhui, Dai Lian, Fan Lingyan, Yang Bolin, Zhu Ping
Department of Colorectal Surgery, the Affiliated Hospital of Nanjing University of Chinese Medicine, Nanjing 210029, China
Corresponding author: Zhu Ping, Email: zhuping1978@163.com

【**Abstract**】 Horseshoe anal fistula is one of the most challenging subtypes of complex anal fistulas, closely related to the failure of anal fistula surgery and postoperative recurrence. Accurate preoperative assessment, correct classification, and appropriate surgical plans are crucial for improving treatment efficacy. This article primarily explores the clinical classification of horseshoe anal fistulas and the applicability of mainstream surgical techniques in different types of horseshoe anal fistulas, focusing on their cure rates, recurrence rates, and fecal continence, to assist surgeons to make reasonable surgical plans when treating horseshoe anal fistulas.

【**Key words**】 Horseshoe anal fistula; Surgical treatment; Success rate; Fecal continence

Fund programs: Jiangsu Provincial Hospital of Chinese Medicine Research Fund (Y2021ZR04); Jiangsu Provincial Health Commission Medical Research Project (Z2022099)

肛瘘是连接肛管直肠与肛周或会阴部皮肤的上皮化管道，绝大多数病例来源于隐窝腺感染。当主瘘管发出向两侧延伸的分支瘘管，则称为马蹄形肛瘘。马蹄形肛瘘主要累及括约肌间间隙、坐骨直肠间隙以及肛提肌上间隙，瘘管可能环绕这些间隙走行，并跨越中线延伸至对侧间隙[1]。欧洲胃肠道和腹部放射协会建议，在影像学上将马蹄形肛瘘定义为呈半月形的感染，在内口两侧的平面内延伸，可累及两个或多个相邻象限[2]。虽然马蹄形肛瘘在原发性和复发性肛瘘中仅占4.4%和11.6%，但它与肛瘘手术失败和术后复发显著相关[3-5]。由于马蹄形瘘管解剖结构的复杂性和隐匿性，这部分患者的平均手术次数高达4.6次，愈合失败的风险是普通肛瘘的19倍[6-7]。

DOI：10.3760/cma.j.cn441530-20240927-00329
收稿日期　2024-09-27　　**本文编辑**　王静
引用本文：詹淑惠, 戴莲, 范玲燕, 等. 马蹄形肛瘘外科治疗进展及思考[J]. 中华胃肠外科杂志, 2024, 27(12): 1227-1237. DOI: 10.3760/cma.j.cn441530-20240927-00329.

目前，治疗马蹄形肛瘘的主要手术方式可分为非保留括约肌手术和保留括约肌手术[8-12]。非保留括约肌手术主要包括 Hanley 及改良 Hanley 手术、肛瘘切开术和切割挂线术等。保留括约肌手术包括经肛推移瓣手术、括约肌间瘘管结扎术（ligation of the intersphincteric fistula tract，LIFT）、经肛括约肌间切开术（transanal opening of intersphincteric tract，TROPIS）、视频辅助肛瘘治疗术（video assisted anal fistula treatment，VAAFT）、肛瘘栓填塞术（anal fistula plug，AFP）和肛瘘激光闭合术（fistula laser closure，FiLaC）等。非保留括约肌手术成功率较高，但切断括约肌会影响患者的控便功能，而创伤较小的保留括约肌手术则利用多种手段促进瘘管愈合，但成功率会随着时间的推移有所下降。评估马蹄形肛瘘的延伸范围、所累及的解剖学间隙以及瘘管与肛门括约肌复合体之间的关系，对于确定手术治疗方案至关重要。本文在文献回顾的基础上结合笔者所在科室的经验，探讨马蹄形肛瘘的临床分型以及现有外科技术治疗马蹄形肛瘘的优缺点和适用性，帮助外科医生在治疗马蹄形肛瘘时做出合理的手术规划和病例选择。此外，对主流手术方式的治愈率、复发率及肛门失禁发生率等数据进行梳理，也有助于医患在术前沟通效率的提高。

一、马蹄形肛瘘的临床分型及影像学评估

马蹄形肛瘘的分型是指导手术方案的重要依据，根据临床实践和影像学检查的发现，马蹄形肛瘘有以下几种分类方式：(1)根据主瘘管位置可分为前侧或后侧马蹄形肛瘘，见图 1。(2)根据瘘管延伸的方向可分为单侧（仅向一侧延伸）或双侧（向左右两侧延伸）马蹄形肛瘘，见图 2。(3)根据瘘管延伸所累及的解剖学间隙可以分为：①单纯括约肌间型：主瘘管及马蹄形瘘管均局限在内外括约肌间间隙内，见图 3A~3D。②坐骨直肠间隙型：可以分成两种类型。主瘘管在内外括约肌间平面内环形延伸，在一侧或两侧穿过肛门外括约肌进入坐骨直肠间隙，则为括约肌间-坐骨直肠间隙型，见图 3E~3H；主瘘管直接穿过肛门外括约肌，在坐骨直肠间隙内环形延伸，则为经典坐骨直肠间隙型[13-14]；见图 3I~3L。③肛提肌上型：即瘘管或感染在肛提肌上间隙内环形延伸，见图 3M~3P。马蹄形肛瘘中以源自后正中肛隐窝感染的后侧马蹄形为主（占比 65.9%~83.5%）[6,14-16]。过去认为，肛管后深间隙（deep postanal space，DPAS）是后侧马蹄形肛瘘感染积聚和扩散的主要解剖结构。DPAS 由肛提肌、肛尾韧带、肛管和尾骨构成，两侧与坐骨直肠间隙相通，见图 4A。DPAS 是一个相对封闭的结构，DPAS 内的感染无法直接向下穿过致密的肛尾韧带，而被迫向两侧疏松的坐骨直肠间隙蔓延，从而形成坐骨直肠间隙型马蹄形脓肿或瘘管。近年来，有学者提出的括约肌间后深间隙（deep posterior intersphincteric space，DPIS）在马蹄形肛瘘形成中的作用比 DPAS 更为重要[13]；见图 4B。在基于磁共振成像（MRI）的回顾性研究中，后侧马蹄形肛瘘中以括约肌间型最为常见[13-14]。双侧马蹄

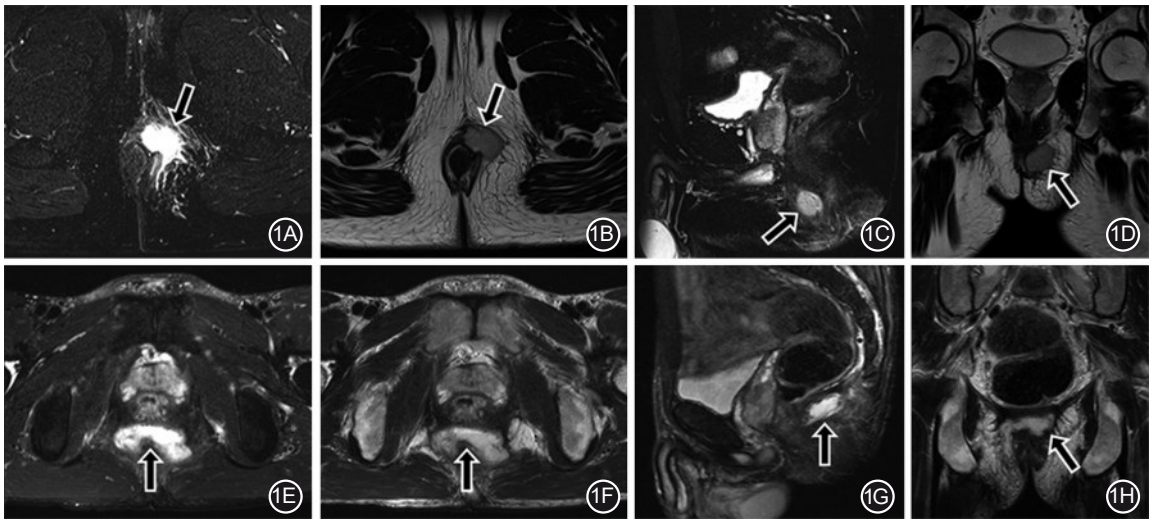

注：图 1A 和图 1E 为轴位 T2WI-FS；图 1B 和图 1F 为轴位 T2WI；图 1C 和图 1G：矢状位 T2WI-FS；图 1D 和图 1H：冠状位 T2WI

图 1 马蹄形肛瘘的 MRI 图像（作者团队供图） 1A~1D. 前侧（箭头）马蹄形肛瘘伴脓肿，累及左侧坐骨直肠间隙；1E~1H. 后侧（箭头）马蹄形肛瘘伴脓肿，累及双侧坐骨直肠间隙

形肛瘘易累及外括约肌深部，而治疗效果似乎也不理想[6,17]。幸运的是，单侧马蹄形肛瘘的占比要远高于更为复杂的双侧马蹄形肛瘘，但前者在查体时易被误诊为单纯的经括约肌肛瘘或脓肿[18-19]。

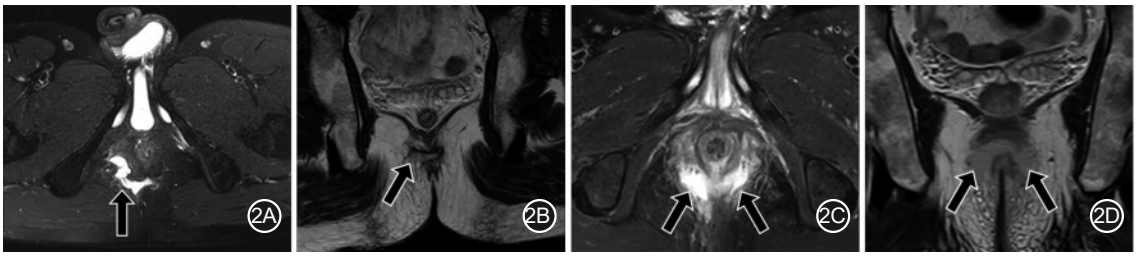

注：图 2A 和图 2C：轴位 T2WI-FS；图 2B 和图 2D：冠状位 T2WI

图 2　马蹄形肛瘘的 MRI 图像（作者团队供图）　2A~2B. 累及右侧坐骨直肠间隙（箭头）的马蹄形肛瘘；2C~2D：累及双侧坐骨直肠间隙（箭头）的马蹄形肛瘘

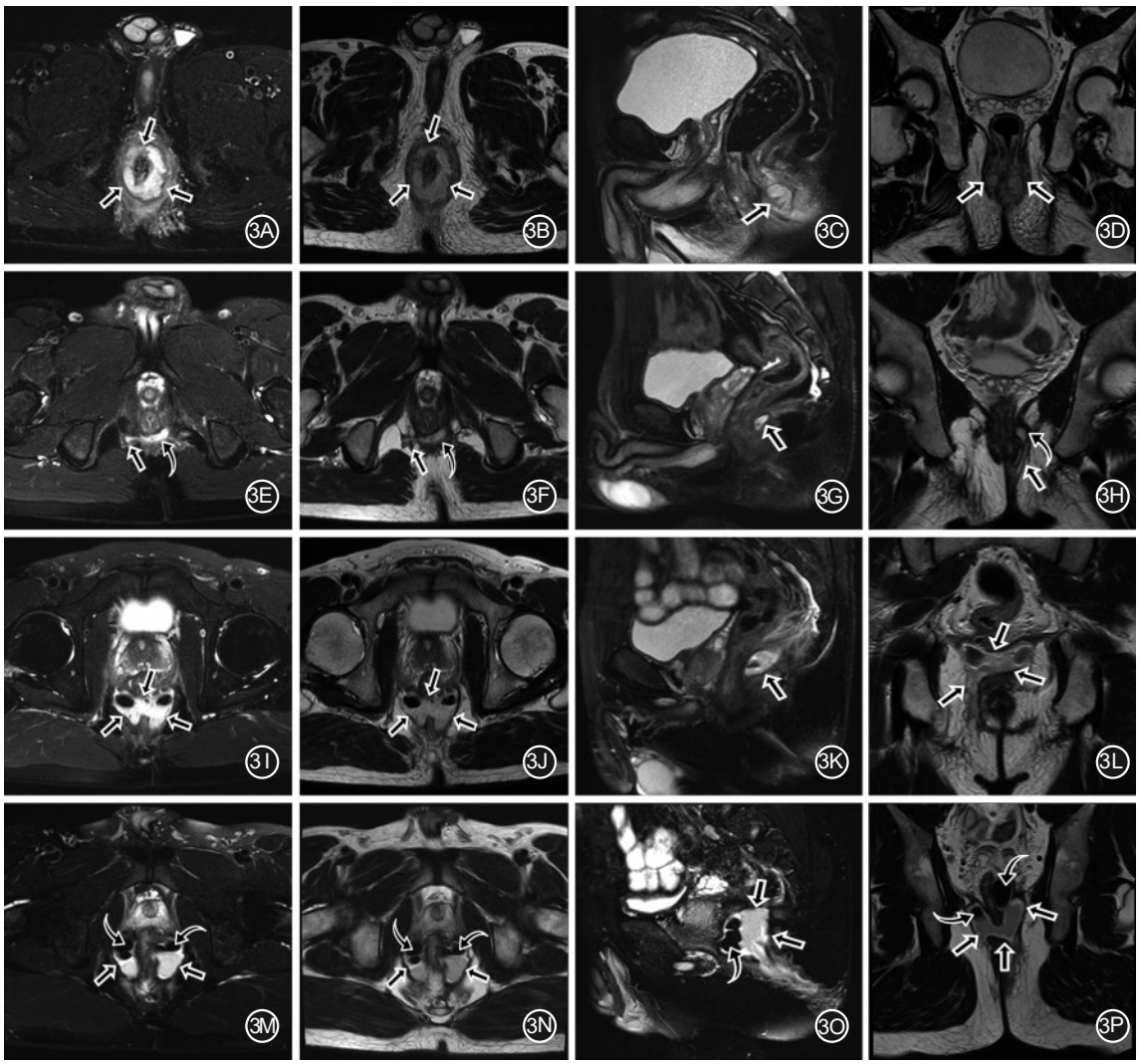

注：图 3A、图 3E、图 3I 及图 3M：轴位 T2WI-FS；图 3B、图 3F、图 3J 及图 3N：轴位 T2WI；图 3C、图 3G、图 3K 及图 3O：矢状位 T2WI-FS；图 3D、图 3H、图 3L 及图 3P：冠状位 T2WI

图 3　马蹄形肛瘘的 MRI 图像（作者团队供图）　3A~3D. 单纯括约肌间型马蹄形肛瘘，T2WI-FS 及 T2WI 肛管内外括约肌肌间可见高信号影（箭头）；3E~3H. 括约肌间-坐骨直肠间隙型马蹄形肛瘘（箭头），括约肌间感染（弯曲箭头）穿过外括约肌深部形成高位经括约肌瘘管；3I~3L. 经典坐骨直肠间隙型马蹄形脓肿，感染穿过外括约肌深部进入肛管后深间隙（DPAS），并向两侧蔓延累及坐骨直肠间隙；3M~3P. 肛提肌上型马蹄形脓肿（箭头），两侧均可见含气腔（弯曲箭头）

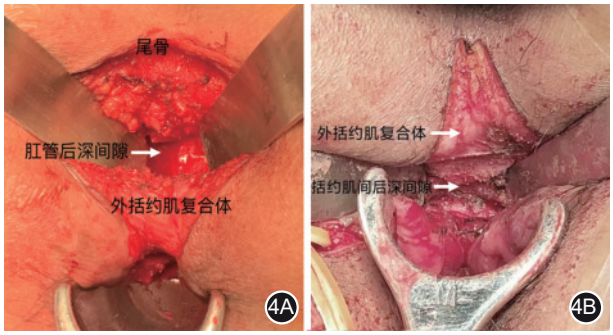

图 4 后侧马蹄形肛瘘感染积聚及扩散的两个重要解剖学间隙（作者团队供图） 4A.肛管后深间隙；4B.括约肌间后深间隙

马蹄形肛瘘复发的主要原因包括遗漏感染和对感染处理不当[20]。术前对这些关键特征进行准确的识别尤为重要，联合影像学检查较单纯的体格检查具有更高的准确性。直肠 MRI 不仅有助于了解瘘管累及的解剖学间隙、与肛门括约肌复合体的关系、内口位置等信息，在发现隐匿性病灶（如马蹄形瘘管）方面也具有极高的敏感性和特异性[21]。Buchanan 等[22]在比较体格检查、直肠腔内超声检查（endoanal ultrasonography，EAUS）和 MRI 后发现，体格检查仅能发现 36% 的脓肿或马蹄形瘘管，而 MRI 的检出率高达 88%。Konan 等[23]的研究专门探讨了 MRI 在肛瘘术前评估中的作用，有 36% 的患者借助 MRI 发现了体格检查或麻醉下探查未确诊的脓肿。

二、马蹄形肛瘘的手术治疗

为马蹄形肛瘘选择合适的手术需要遵循个体化原则，主要取决瘘管的解剖学特点、外科医生的经验和专业设备的可及性[24]。无论采取何种手术方法，都需遵循以下原则：(1)正确处理原发感染灶。对位于齿状线水平的原发病灶可采取瘘管切开术，也可选择性进行推移瓣覆盖或括约肌间瘘管结扎。(2)为受累的间隙（如 DPAS 或 DPIS）提供充分的引流。术者对肛门括约肌解剖结构和处理方式的不熟悉，可能导致切口相对保守。在保护好肛门外括约肌的基础上，伤口愈合的时间相对较快。即使因充分引流而导致伤口愈合时间延长，仍可以充分抵消治疗失败或复发而延误的时间。(3)适度处理分支瘘管。马蹄形肛瘘除了向两侧延伸的分支瘘管外，还可能伴有向近端延伸的盲瘘。需要理解这些分支瘘管只是主瘘管的延伸，过度切开则会增加肛门失禁的风险。充分搔刮分支瘘管的肉芽组织，并结合松弛挂线或置管引流就足够了。

（一）Hanley 术及其改良 Hanley 术

1965 年，Hanley 提出了通过后正中瘘管切开对 DPAS 进行引流，并利用对口引流来处理坐骨直肠间隙马蹄形瘘管的技术，结果显示，41 例马蹄形肛瘘的治愈率为 100%[8]。其他研究采用该技术治疗马蹄形肛瘘也获得了相似的结果[19,25-29]。由于 Hanley 手术需要直接切断主瘘管远端的肛门内外括约肌，对术后肛门功能的担忧持续存在[20,37]。改良的 Hanley 手术采用切割挂线的慢性勒割替代直接切断肛门外括约肌，以便能更好地保护肛门直肠功能[9,30-31]。相关研究报道的治愈率在 70.7%~100% 之间[6,26,30-36]。多年来，该手术一直是治疗马蹄形肛瘘的主要方法，但复发问题依然无法避免，原因包括未对累及 DPAS 的病灶建立充分引流、后侧切口过早闭合，以及两侧分支瘘管引流不充分等[19-20,26]。后方瘘管切开术会导致创面愈合时间明显延长，以及肛门括约肌切开对排便功能的潜在影响，使许多现代外科医生对该手术望而却步，见表 1 和表 2。笔者所在的中心对 Hanley 手术进行了进一步改良，将穿过后侧主瘘管的切割挂线改为单纯引流挂线，这一改进避免了外括约肌发生医源性损伤的风险，见图 5。

（二）经肛括约肌间切开术（TROPIS）

2017 年，Garg 提出的 TROPIS 手术的主要步骤包括：(1)经肛沿肛瘘内口切开部分内括约肌后进入括约肌间间隙；(2)在完全不损伤肛门外括约肌的前提下，切除或搔刮外括约肌外侧的瘘管和感染灶[12]。TROPIS 手术的目的是在破坏感染的肛隐窝和敞开括约肌间瘘管的同时，保证外侧瘘管的持续开放引流[12,38]。早期研究显示，TROPIS 在高位复杂性肛瘘中的初始和总治愈率分别为 84.6% 和 90.4%[12]。在一项中位随访 36 个月的前瞻性研究中，118 例马蹄形肛瘘的初始和总成功率分别为 75.9% 和 88.4%，其中括约肌间型马蹄形肛瘘的初始和总愈合率分别为 89.5% 和 94.7%[39]。来自同一中心的大型队列研究（其中包括 203 例马蹄形肛瘘）也获得了相似的结果（总体治愈率为 86%）[40]。

国内的两项研究对 TROPIS 手术进行了改良。胡邦等[41]采用 TROPIS 联合隧道式剔除从外口至穿过肛门外括约肌的瘘管，并在内外切口之间进行松弛挂线引流，纳入 28 例马蹄形肛瘘的治愈率为 89.3%。而另一项研究则在术中 EAUS 的引导下进行 TROPIS 手术，如果瘘管细长弯曲，则进行松弛挂

表 1　Hanley 术治疗马蹄形肛瘘的主要研究

第一作者	年份	研究类型	例数	术前影像学	分型	愈合率（%）	平均/中位愈合时间	复发率（%）	肛门功能评估	肛门失禁率（%）
Hamilton[25]	1975	回顾性	57	结肠钡灌肠检查	坐骨直肠间隙型	93	–	7	–	–
Hanley[8]	1976	回顾性	41	–	坐骨直肠间隙型	100	5~12 周	0	–	0
Pezim[19]	1994	回顾性	24	无	坐骨直肠间隙型	初始 79.2；最终 95.8	3.5 月	–	临床症状	术前 20.8；术后 41.7
Inceoglu[27]	2003	回顾性	25	瘘管造影（4 例）；EAUS（3 例）；MRI（6 例）	坐骨直肠间隙型	100	12 周	0	临床症状	0
Maksoud[28]	2012	前瞻性	30	MRI	坐骨直肠间隙型	96.7	12.45 周	3.3	Wexner 评分	–
张俊[29]	2023	回顾性	55	–	坐骨直肠间隙型（35 例）；括约肌间型（13 例）；肛提肌上型（7 例）	85.5	9 周	14.5	Wexner 评分	–

注：EAUS 为直肠腔内超声检查；MRI 为磁共振成像；“–”表示无数据

表 2　改良 Hanley 术治疗马蹄形肛瘘的主要研究

第一作者	年份	研究类型	例数	术前影像学	分型	愈合率（%）	平均愈合时间（周）	复发率（%）	肛门功能评估	肛门失禁率（%）
Held[26]	1986	回顾性	9	–	坐骨直肠间隙型（3 例）；局限于肛管后深间隙（6 例）	100	9~10	0	–	0
Ustynoski[30]	1990	回顾性	11	无	坐骨直肠间隙型	81.8	21	18.2	–	–
Browder[31]	2009	回顾性	23	–	坐骨直肠间隙型	91.3	8.1 月	8.7	临床症状	0
Manwaring[32]	2011	回顾性	65	–	后侧马蹄形脓肿/肛瘘	92	21	–	Wexner 评分	–
V.de Parades[6]	2012	回顾性	82	无	坐骨直肠间隙型（75 例）；括约肌间型（4 例）；肛提肌上型（3 例）	70.7	–	–	临床症状	17.1
Leventoğlu[33]	2013	–	21	MRI	–	95.2	8	4.8	Wexner 评分	4.8
Noori[34]	2014	前瞻性	28	MRI	后侧马蹄形肛瘘	89.3	10~12	10.7	Wexner 评分	0
关蕾[35]	2023	前瞻性	30	EAUS 或 MRI	–	96.7	3.9	–	临床症状	3.3
Abdelgawad[36]	2024	前瞻性	20	MRI	坐骨直肠间隙型	80	12	20	Wexner 评分	0

注：EAUS 为直肠腔内超声检查；MRI 为磁共振成像；“–”表示无数据

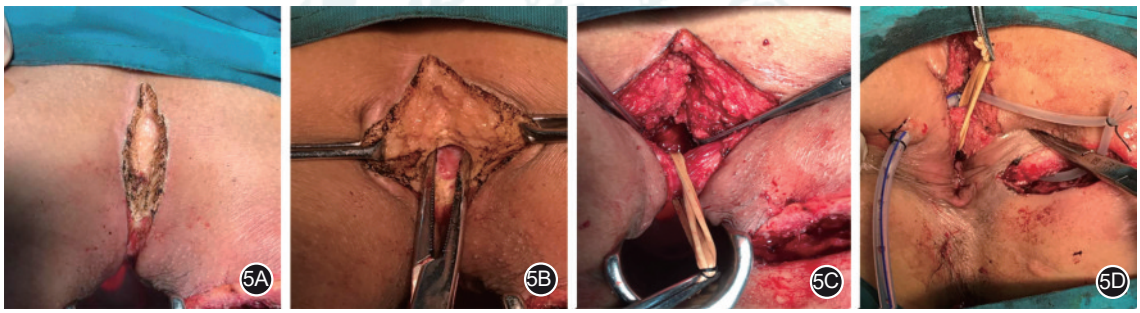

图 5　改良 Hanley 手术（作者团队供图）　5A. 后正中纵行切口；5B. 钝性分离肛尾韧带，进入肛管后深间隙（DPAS）；5C. 切开内口及其远端的肛门内括约肌，在扩大的内口和 DPAS 之间进行松弛挂线引流；5D. 在 DPAS 和右侧坐骨直肠间隙切口间进行对口引流，DPAS 内置管引流

线引流，纳入的 14 例马蹄形肛瘘的最终愈合率为 85.7%[42]。笔者所在中心对括约肌间马蹄形瘘管采用和 TROPIS 相同的原则，切口向内口两侧延伸以获得充分引流。TROPIS 手术虽然切断了部分肛门内括约肌，但肛门失禁评分显示，患者的术后排便功能似乎没有明显下降[39,41]。见表 3。TROPIS 对马蹄形肛瘘患者肛门功能的影响仍有待于通过肛门测压等方法来进一步评估。由于女性肛门前侧的括约肌复合体较为薄弱，因此 TROPIS 手术应谨慎用于包括马蹄形肛瘘在内的女性前侧肛瘘[43]。

（三）括约肌间瘘管结扎术（LIFT）

2007 年 Rojanasakul 等[45-47]提出的 LIFT 手术，目前被广泛应用于以经括约肌型肛瘘为主的复杂性肛瘘的治疗中。LIFT 手术通过内外括约肌间平

表 3 经肛括约肌间切开术(TROPIS)治疗马蹄形肛瘘的主要研究

第一作者	年份	研究类型	例数	中位随访(月)	术前影像学	复发性占比(%)	分型	初期愈合率(%)	总愈合率(%)	肛门功能评估	肛门失禁率
胡邦[41]	2019	回顾性	28	17	MRI	57.1	坐骨直肠间隙型	89.3	100	Wexner评分	较术前无明显加重
Garg[43]	2021	前瞻性	118	36	MRI	-	括约肌间-坐骨直肠间隙型(98例);括约肌间型(20例)	73.1;89.5	87.1;94.7	Vaizey评分	术前术后评分无明显差异
Garg[44]	2021	回顾性	47	36	MRI	70.2	括约肌间-坐骨直肠间隙型(18例);括约肌间型(27例);经典坐骨直肠间隙型(2例)	74.4	79.1	Vaizey评分	术前术后评分无明显差异
Huang[42]	2021	回顾性	14	12	EAUS或MRI	-	-	85.7	-	Wexner评分、肛门测压	术前术后评分及肛门压力无明显差异

注:EAUS为直肠腔内超声检查;MRI为磁共振成像;"-"表示无数据

面结扎并切断瘘管,有效清除了感染源并阻断直肠腔内的碎屑进入瘘管,在保证瘘管愈合的基础上又避免了术后肛门功能下降的风险[24,45]。LIFT早期成功率高达90%以上,但随着临床的广泛开展和随访时间延长,报道的总成功率有所下降[45,48]。Fogle等[49]的研究表明,LIFT治疗马蹄形肛瘘的初始成功率为79%,其中初次接受LIFT的患者最终治愈率为88%,而LIFT作为二次手术的治愈率为66%,提示LIFT手术是治疗经括约肌马蹄形肛瘘的可行方法。Malakorn等[18]总结了251例患者行LIFT手术的10年经验,其中64例单侧马蹄形瘘的愈合率为89%;而5例累及DPAS的双侧马蹄形瘘患者的愈合率仅为40%。一项包括26项研究(1 378例接受LIFT手术的患者)的Meta分析显示,马蹄形肛瘘是手术失败的危险因素之一[48]。括约肌间间隙深部感染未得到充分引流,或未对DPAS内的感染进行充分搔刮清除,可能是造成LIFT手术失败率较高的重要原因[24,48,50-53]。另一项回顾性研究的亚组分析中,单侧和双侧马蹄形肛瘘的术后复发率并无明显差异;值得注意的是,该研究中大部分患者都是根据术前MRI或EAUS的评估结果来选择手术方式,因此,单侧马蹄形肛瘘患者中接受LIFT手术的比例明显高于双侧马蹄形肛瘘管患者(74%比46%)[54]。

LIFT手术适用于括约肌间平面内瘘管相对单纯的马蹄形肛瘘;但对于括约肌间感染范围较广、瘘管位置高(如括约肌上瘘),以及单纯的括约肌间马蹄形肛瘘,LIFT手术将难以实施,改良Hanley手术或TROPIS手术可能是更好的选择。LIFT手术的主要优势是保留了内外括约肌的完整性,因此LIFT手术治疗马蹄形肛瘘的肛门失禁率非常低,见表4。由于前侧括约肌复合体相对薄弱,对于前侧马蹄形肛瘘而言,LIFT手术是相对TROPIS手术和经肛推移瓣手术的更佳选择[55]。

(四)经肛推移瓣手术

在LIFT手术出现之前,经肛推移瓣手术是最常应用的保留括约肌手术方式。手术主要步骤包括:(1)切除内口并缝合;(2)对外口和瘘管进行隧道式挖除(core out)或搔刮;(3)游离黏膜瓣或带部分/全

表 4 括约肌间瘘管结扎术(LIFT)治疗马蹄形肛瘘的主要研究

第一作者	年份	研究类型	例数	中位随访(月)	术前影像学	分型	治愈率(%)	亚组愈合率	复发率(%)	肛门功能评估	肛门失禁率(%)
Malakorn[18]	2017	回顾性	69	71	无	坐骨直肠间隙型	85.5	单侧(64例):89.1%;双侧(5例):40%	-	患者报告	术后无变化
Wanitsuwan[56]	2020	回顾性	55	44	MRI和(或)EAUS	坐骨直肠间隙型	63.6	单侧(40例):67.5%;双侧(15例):53.3%	-	Wexner评分	-
Chadbunchachai[54]	2021	回顾性	50	23	部分采用 MRI和(或)EAUS	-	60	单侧(39例):61.5%;双侧(11例):54.5%	-	Wexner评分	4.5
Fogle[49]	2022	回顾性	24	4	无	-	初始79.2;最终87.5	-	20.8	患者报告	4.2

注:EAUS为直肠腔内超声检查;MRI为磁共振成像;"-"表示无数据

层内括约肌的直肠瓣对缝合的内口进行覆盖。一个存在争议的问题是马蹄形瘘管是否会降低经肛推移瓣手术的成功率。Boenicke 等[57]的研究中，单因素分析显示，马蹄形脓肿是手术失败的危险因素。Van Onkelen[58]报道了经肛推移瓣手术治疗马蹄形肛瘘的最大宗病例研究（252 例高位经括约肌肛瘘中有 117 例马蹄形肛瘘），出乎意料地发现，马蹄形肛瘘的失败率明显低于非马蹄形的直瘘（32% 比 51%，P=0.005）。来自同一中心较早发表的研究也发现，后侧直瘘的愈合率要显著低于后侧马蹄形瘘管，但前侧瘘管中则未出现同样的现象[14]。

对伴发的脓肿进行充分引流，减少瓣组织感染和裂开等并发症，对提高经肛推移瓣手术的成功率至关重要。Mitalas 的研究中后侧马蹄形肛瘘伴发脓肿的比例虽然高达 42%，但并未影响经肛推移瓣手术修复的结果，可能和作者严格按照术前直肠 MRI 结果对所有脓肿进行充分引流有关[14]。Uribe 等[55]采用类似的策略，对 MRI 发现的脓肿或高位慢性窦道进行挂线引流，共纳入 47 例采用经肛推移瓣手术治疗的马蹄形肛瘘患者，中位随访 44.6 个月的治愈率为 95.7%。Koehler[59]根据患者直肠组织状况采用不同类型的内口关闭技术（其中 3 种为推移瓣覆盖，1 种为直接缝合）治疗了 42 例累及 DPAS 的马蹄形肛瘘，作者为避免经典 Hanley 手术对肛门括约肌和肛管后侧肌肉韧带结构的损伤，通过两侧坐骨直肠间隙对 DAPS 进行充分的引流，也获得了较为满意的愈合率。

由于需要游离肛门内括约肌肌纤维，经肛推移瓣手术可能导致控便能力下降，见表 5。虽然用于覆盖内口的游离瓣厚度与疗效呈正相关，但随着瓣厚度的增加，发生肛门失禁的风险也会增加[60]。接受包含部分内括约肌（层厚）的经肛推移瓣手术的患者，术后肛门静息压和收缩压分别较术前下降 27% 和 29%[59]。对于术前已存在肛门功能下降的患者，尤其是曾接受过肛瘘切开术或肛裂内括约肌切开术的患者，经肛推移瓣手术可能会进一步增加肛门失禁风险，需谨慎评估该手术是否可行[55]。

三、其他术式

肛门外括约肌裸化游离术综合了 LIFT、改良 Hanley 和经肛推移瓣技术的理念，通过括约肌间和括约肌外入路处理 DPAS 和 DPIS 病灶。来自同一中心报道的瘘管愈合率为 87.5%~93.8%[29,65-66]。VAAFT 可以在直视下对瘘管进行精确定位，但在具有高度复杂特征（如马蹄形、复发或多条瘘管等）的肛瘘中

表 5　经肛推移瓣手术治疗马蹄形肛瘘的主要研究

第一作者	年份	研究类型	中位/平均随访期（月）	例数	术前影像学	分型	治愈率（%）	复发率（%）	肛门功能评估	肛门失禁率（%）
Zimmerman[61]	2003	前瞻性收集	14	32	–	坐骨直肠间隙型	59	–	–	–
Koehler[59]	2004	前瞻性收集	58	42	EAUS	坐骨直肠间隙型	初始 73.8；最终 88.1	21.4	患者报告、肛门测压	术前 14.3；术后 43.2
Mitalas[14]	2011	回顾性	至少随访 12 月	91	MRI	经典坐骨直肠间隙型（42 例）；括约肌间-坐骨直肠间隙型（49 例）	73.6	–	–	–
Manwaring[32]	2011	回顾性	至少随访 6 月	22	–	累及肛管后深间隙的马蹄形脓肿/肛瘘	77.3	–	Wexner 评分	–
Van Onkelen[58]	2014	回顾性	21	117	MRI	坐骨直肠间隙型	68	–	–	–
Bessi[62]	2019	回顾性	13.3	36	无	–	55.6	–	–	–
Uribe[55]	2020	前瞻性	44.6	47	部分使用 MRI	–	95.7	4.3	Wexner 评分	2.1
林耿钢[63]	2022	回顾性	13	25	MRI	括约肌间型（9 例）；括约肌间-坐骨直肠间隙型（6 例）；经典坐骨直肠间隙型（6 例）；其他（4 例）	初始 80；最终 92	20	Wexner 评分	12
Fogle[49]	2022	回顾性	4	10	无	–	初始 70；最终 80	30	患者报告	50
杨晓媛[64]	2024	回顾性	7	18	MRI	肛提肌上型	83.3	–	Wexner 评分	–

注：EAUS 为直肠腔内超声检查；MRI 为磁共振成像；“–”表示无数据

效果有限[67-68]。马蹄形肛瘘弯曲或成角的瘘管可能限制了硬质肛瘘镜的进入,使得肌间瘘管识别的难度增加,操作不当还可能导致瘘管壁破裂[56,69]。Chase 等[68]报道的 VAAFT 在马蹄形肛瘘中治愈率仅为21.4%。VAAFT联合其他内口封闭技术(如AFP或 LIFT)时,治愈率分别可达 88.5% 和 81.1%[56,70]。由于有形成巨大创面和造成肛门失禁的风险,相关指南建议应避免对马蹄形肛瘘行一期瘘管切开术[11]。一些零星报道仍采取不同形式的瘘管切开术来治疗马蹄形肛瘘,且都声称术后肛门失禁率较低。但这些研究都存在以下特点:(1)缺乏术后肛门测压等客观数据[71-74];(2)多数是来自单个中心的孤本研究,缺乏可靠的证据支撑[28,71-74];(3)手术图片显示明显的肛门缺损和瘢痕[71-74]。

术后引流是否充分有效,是影响马蹄形肛瘘术后愈合的重要因素。有研究采用传统对口引流联合祛腐提脓类中药,如红升丹药条、隧道式拖线术等,在加速创面愈合方面也取得了良好的效果[75-76]。良好的治疗方案除术式选择外,还包括按期术后随访和治疗管理。即便是治愈率较高的术式,其愈合也需要5~12周,对于复杂瘘管、既往多次手术者愈合时间可能更长,期间应定期进行随访和创面管理。

四、总结

马蹄形肛瘘仍是复杂性肛瘘中较为棘手的亚型之一。术前通过MRI等方法进行精准的评估和正确的分型,对制定手术方案和提高疗效至关重要。现有的主流术式包括改良 Hanley、TROPIS、LIFT 和经肛推移瓣手术等,见表6;部分新型术式的疗效仍有待进一步验证。由于不同类型的马蹄形肛瘘之间存在巨大差异,尚无单一术式适用于所有病例,最佳术式的选择应根据术者经验、瘘管解剖特点和患者肛门功能等综合考虑。术中对原发感染灶和分支瘘管的正确处理,以及术后引流的充分性和创面愈合管理,也是影响治疗效果的重要因素。未来的研究可着重于比较这些技术的长期疗效,并开发术后风险预测模型,以便为术式选择提供更精确的依据。

利益冲突 所有作者均声明不存在利益冲突

表 6 马蹄形肛瘘分型及不同手术适用性

瘘管特征	Hanley/改良 Hanley	括约肌间瘘管结扎术	经肛推移瓣手术	经肛括约肌间切开术
括约肌间型	不适合	不适合	不适合	适合
坐骨直肠间隙型	适合	可能适合	可能适合	可能适合
肛提肌上型	可能适合	不适合	可能适合	可能适合

参 考 文 献

[1] Morris J, Spencer JA, Ambrose NS. MR imaging classification of perianal fistulas and its implications for patient management[J]. Radiographics, 2000, 20(3): 623-637. DOI: 10.1148/radiographics.20.3.g00mc15623.

[2] Halligan S, Tolan D, Amitai MM, et al. ESGAR consensus statement on the imaging of fistula-in-ano and other causes of anal sepsis[J]. Eur Radiol, 2020, 30(9): 4734-4740. DOI: 10.1007/s00330-020-06826-5.

[3] Emile SH, Khafagy W, Elbaz SA. Impact of number of previous surgeries on the continence state and healing after repeat surgery for recurrent anal fistula[J]. J Visc Surg, 2022, 159(3): 206-211. DOI: 10.1016/j. jviscsurg. 2021.03.006.

[4] Mei Z, Wang Q, Zhang Y, et al. Risk factors for recurrence after anal fistula surgery: a meta-analysis[J]. Int J Surg, 2019, 69:153-164. DOI: 10.1016/j.ijsu.2019.08.003.

[5] Emile SH, Elfeki H, Thabet W, et al. Predictive factors for recurrence of high transsphincteric anal fistula after placement of seton[J]. J Surg Res, 2017,213:261-268. DOI: 10.1016/j.jss.2017.02.053.

[6] de Parades V, Fathallah N, Blanchard P, et al. Horseshoe tract of anal fistula: bad luck or an avoidable extension? Lessons from 82 cases[J]. Colorectal Dis, 2012, 14(12): 1512-1515. DOI: 10.1111/j.1463-1318.2012.03034.x.

[7] Emile SH, Elfeki H, El-Said M, et al. Modification of Parks classification of cryptoglandular anal fistula[J]. Dis Colon Rectum, 2021, 64(4):446-458. DOI: 10.1097/DCR.0000000000001797.

[8] Hanley PH, Ray JE, Pennington EE, et al. Fistula-in-ano: a ten-year follow-up study of horseshoe-abscess fistula-in-ano[J]. Dis Colon Rectum, 1976, 19(6): 507-515. DOI: 10.1007/BF02590943.

[9] Hanley PH. Reflections on anorectal abscess fistula: 1984[J]. Dis Colon Rectum, 1985,28(7):528-533. DOI: 10.1007/BF02554105.

[10] 中国医师协会肛肠医师分会临床指南工作委员会. 肛瘘诊治中国专家共识(2020 版)[J]. 中华胃肠外科杂志, 2020, 23(12): 1123-1130. DOI: 10.3760/cma.j.cn.441530-20200925-00537.

[11] Gaertner WB, Burgess PL, Davids JS, et al. The American Society of Colon and Rectal Surgeons Clinical Practice Guidelines for the management of anorectal abscess, fistula-in-ano, and rectovaginal fistula[J]. Dis Colon Rectum, 2022, 65(8): 964-985. DOI: 10.1097/DCR.0000000000002473.

[12] Garg P. Transanal opening of intersphincteric space (TROPIS) -a new procedure to treat high complex anal fistula[J]. Int J Surg, 2017,40:130-134. DOI:10.1016/j.ijsu.2017.02.095.

[13] Zhang H, Zhou ZY, Hu B, et al. Clinical significance of 2 deep posterior perianal spaces to complex cryptoglandular fistulas[J]. Dis Colon Rectum, 2016, 59(8): 766-774. DOI: 10.1097/DCR.0000000000000628.

[14] Mitalas LE, Dwarkasing RS, Verhaaren R, et al. Is the outcome of transanal advancement flap repair affected by the complexity of high transsphincteric fistulas? [J]. Dis Colon Rectum, 2011,54(7):857-862. DOI: 10.1007/DCR.0b013e31820eee2e.

[15] Yagnik VD, Kaur B, Dawka S, et al. Non-locatable internal

opening in anal fistula associated with acute abscess and its definitive management by garg protocol[J]. Clin Exp Gastroenterol, 2022, 15:189-198. DOI: 10.2147/CEG.S374848.

[16] Garg P, Kaur B, Singla K, et al. A simple protocol to effectively manage anal fistulas with no obvious internal opening[J]. Clin Exp Gastroenterol, 2021, 14:33-44. DOI: 10.2147/CEG.S291909.

[17] Abbas MA, Jackson CH, Haigh PI. Predictors of outcome for anal fistula surgery[J]. Arch Surg, 2011, 146(9): 1011-1016. DOI: 10.1001/archsurg.2011.197.

[18] Malakorn S, Sammour T, Khomvilai S, et al. Ligation of intersphincteric fistula tract for fistula in ano: lessons learned from a decade of experience[J]. Dis Colon Rectum, 2017, 60(10): 1065-1070. DOI: 10.1097/DCR.0000000000000880.

[19] Pezim ME. Successful treatment of horseshoe fistula requires deroofing of deep postanal space[J]. Am J Surg, 1994, 167(5): 513-515. DOI: 10.1016/0002-9610(94)90247-x.

[20] Garcia-Aguilar J, Belmonte C, Wong WD, et al. Anal fistula surgery. Factors associated with recurrence and incontinence[J]. Dis Colon Rectum, 1996, 39(7): 723-729. DOI: 10.1007/BF02054434.

[21] Beets-Tan RG, Beets GL, van der Hoop AG, et al. Preoperative MR imaging of anal fistulas: Does it really help the surgeon?[J]. Radiology, 2001,218(1):75-84. DOI: 10.1148/radiology.218.1.r01dc0575.

[22] Buchanan GN, Halligan S, Bartram CI, et al. Clinical examination, endosonography, and MR imaging in preoperative assessment of fistula in ano: comparison with outcome-based reference standard[J]. Radiology, 2004,233(3):674-681. DOI: 10.1148/radiol.2333031724.

[23] Konan A, Onur MR, Özmen MN. The contribution of preoperative MRI to the surgical management of anal fistulas[J]. Diagn Interv Radiol, 2018,24(6):321-327. DOI: 10.5152/dir.2018.18340.

[24] Iqbal N, Tozer PJ, Fletcher J, et al. Getting the most out of MRI in perianal fistula: update on surgical techniques and radiological features that define surgical options[J]. Clin Radiol, 2021, 76(10): 784. e17-784. e25. DOI: 10.1016/j.crad.2021.06.018.

[25] Hamilton CH. Anorectal problems: the deep postanal space--surgical significance in horseshoe fistula and abscess[J]. Dis Colon Rectum, 1975, 18(8): 642-645. DOI: 10.1007/BF02604265.

[26] Held D, Khubchandani I, Sheets J, et al. Management of anorectal horseshoe abscess and fistula[J]. Dis Colon Rectum, 1986,29(12):793-797. DOI: 10.1007/BF0255547.

[27] Inceoglu R, Gencosmanoglu R. Fistulotomy and drainage of deep postanal space abscess in the treatment of posterior horseshoe fistula[J]. BMC Surg, 2003,3:10. DOI: 10.1186/1471-2482-3-10.

[28] Maksoud W, Mazloum M, Gaweesh Y. Management of deep post anal space suppuration associated with horseshoe fistula: conventional lay open method versus posterior midline approach [J]. Egyptian J Surg, 2012, 31(4): 155-160. DOI:10.21608/ejsur.2012.367250.

[29] 张俊, 陈博, 郑凯中, 等. 肛门外括约肌裸化术与 Hanley 术治疗高位马蹄形肛瘘的临床疗效对比观察[J]. 结直肠肛门外科, 2023,29(5):485-490. DOI:10.19668/j.cnki.issn1674-0491.2023.05.013.

[30] Ustynoski K, Rosen L, Stasik J, et al. Horseshoe abscess fistula. Seton treatment[J]. Dis Colon Rectum, 1990,33(7): 602-605. DOI: 10.1007/BF02052216.

[31] Browder LK, Sweet S, Kaiser AM. Modified Hanley procedure for management of complex horseshoe fistulae [J]. Tech Coloproctol, 2009,13(4):301-306. DOI: 10.1007/s10151-009-0539-6.

[32] Manwaring M, Champagne B, Delaney C, et al. Deep postanal abscess with horseshoe fistulas: What is the treatment of choice? [C].//ASCRS Annual Meeting Abstracts. Philadephia: Lippincott Williams & Wilkins, 2011, 54(5):e64.

[33] Leventoğlu S, Ege B, Menteş BB, et al. Treatment for horseshoe fistula with the modified Hanley procedure using a hybrid seton: results of 21 cases[J]. Tech Coloproctol, 2013, 17(4): 411-417. DOI: 10.1007/s10151-012-0952-0.

[34] Noori I. Management of complex posterior horseshoe anal fistula by a modified Hanley procedure: clinical experience and review of 28 patients[J]. Basrah J Surg, 2014, 20:54-61. DOI:10.33762/BSURG.2014.91011.

[35] 关蕾, 江凯, 陈维天, 等. 改良 Hanley 术+拖线疗法对后马蹄形肛瘘的临床疗效观察[J]. 中华养生保健, 2023, 41(17): 36-38.

[36] Abdelgawad WM, Khalaf HM, Agwa MA. Modified hanley procedure for management of complex posterior horseshoe anal fistula[J]. Egyptian J Hosp Medicine, 2024, 94: 358-362. DOI:10.21608/ejhm.2024.337732.

[37] Williams JG, MacLeod CA, Rothenberger DA, et al. Seton treatment of high anal fistulae[J]. Br J Surg, 1991,78(10): 1159-1161. DOI: 10.1002/bjs.1800781004.

[38] Garg P, Sodhi SS, Garg N. Management of complex cryptoglandular anal fistula: challenges and solutions[J]. Clin Exp Gastroenterol, 2020, 13:555-567. DOI: 10.2147/CEG.S198796.

[39] Garg P, Kaur B, Menon GR. Transanal opening of the intersphincteric space: a novel sphincter-sparing procedure to treat 325 high complex anal fistulas with long-term follow-up[J]. Colorectal Dis, 2021, 23(5): 1213-1224. DOI: 10.1111/codi.15555.

[40] Garg P, Kaur B, Goyal A, et al. Lessons learned from an audit of 1250 anal fistula patients operated at a single center: a retrospective review[J]. World J Gastrointest Surg, 2021,13(4):340-354. DOI: 10.4240/wjgs.v13.i4.340.

[41] 胡邦, 鲜振宇, 张迪, 等. 经括约肌间切开联合挂线引流治疗 28 例马蹄形肛瘘的临床疗效研究[J]. 结直肠肛门外科, 2019,25(5):518-522.DOI:10.19668/j.cnki.issn1674-0491.2019.05.006.

[42] Huang B, Wang X, Zhou D, et al. Treating highly complex anal fistula with a new method of combined intraoperative endoanal ultrasonography (IOEAUS) and transanal opening of intersphincteric space (TROPIS) [J]. Wideochir Inne Tech Maloinwazyjne, 2021, 16(4): 697-703. DOI: 10.5114/wiitm.2021.104368.

[43] Garg P, Mongia A. Transanal opening of the intersphincteric space (TROPIS): a novel procedure on the horizon to effectively manage high complex anal fistulas[J]. Ann Coloproctol, 2024, 40(1): 74-81. DOI: 10.3393/ac.2022.01263.0180.

[44] Garg P, Kaur B, Yagnik VD, et al. Extreme horseshoe and

circumanal anal fistulas-challenges in diagnosis and management[J]. Tzu Chi Med J, 2021,33(4):374-379. DOI: 10.4103/tcmj.tcmj_287_20.

[45] Rojanasakul A, Pattanaarun J, Sahakitrungruang C, et al. Total anal sphincter saving technique for fistula-in-ano; the ligation of intersphincteric fistula tract[J]. J Med Assoc Thai, 2007,90(3):581-586.

[46] Mushaya C, Bartlett L, Schulze B, et al. Ligation of intersphincteric fistula tract compared with advancement flap for complex anorectal fistulas requiring initial seton drainage[J]. Am J Surg, 2012, 204(3): 283-289. DOI: 10.1016/j.amjsurg.2011.10.025.

[47] Tsunoda A, Sada H, Sugimoto T, et al. Anal function after ligation of the intersphincteric fistula tract[J]. Dis Colon Rectum, 2013,56(7):898-902. DOI: 10.1097/DCR.0b013e31828d2e29.

[48] Emile SH, Khan SM, Adejumo A, et al. Ligation of intersphincteric fistula tract (LIFT) in treatment of anal fistula: An updated systematic review, meta-analysis, and meta-regression of the predictors of failure[J]. Surgery, 2020,167(2):484-492. DOI: 10.1016/j.surg.2019.09.012.

[49] Fogle SE, Donahue CA, Beresneva O, et al. Horseshoe fistulae in the age of LIFT[J]. J Gastrointest Surg, 2022, 26(5):1077-1083. DOI: 10.1007/s11605-021-05233-5.

[50] Jayne Dg, Scholefield J, Tolan D, et al. A multicenter randomized controlled trial comparing safety, efficacy, and cost-effectiveness of the surgisis anal fistula plug versus surgeon's preference for transsphincteric fistula-in-ano: the FIAT trial[J]. Ann Surg, 2021, 273(3): 433-441. DOI: 10.1097/SLA.0000000000003981.

[51] Wallin UG, Mellgren AF, Madoff RD, et al. Does ligation of the intersphincteric fistula tract raise the bar in fistula surgery? [J]. Dis Colon Rectum, 2012, 55(11): 1173-1178. DOI: 10.1097/DCR.0b013e318266edf3.

[52] Vander Mijnsbrugge G, Felt-Bersma R, Ho D, et al. Perianal fistulas and the lift procedure: results, predictive factors for success, and long-term results with subsequent treatment[J]. Tech Coloproctol, 2019,23(7):639-647. DOI: 10.1007/s10151-019-02023-9.

[53] Xu Y, Tang W. Ligation of intersphincteric fistula tract is suitable for recurrent anal fistulas from follow-up of 16 months[J]. Biomed Res Int, 2017, 2017: 3152424. DOI: 10.1155/2017/3152424.

[54] Chadbunchachai W, Lohsiriwat V, Paonariang K. Long-term outcomes after anal fistula surgery: results from two university hospitals in Thailand[J]. Ann Coloproctol, 2022, 38(2):133-140. DOI:10.3393/ac.2021. 01.06.

[55] Uribe N, Balciscueta Z, Cuneo B, et al. Long-term functional and clinical outcomes following transanal advancement flap for complex anal fistula repair: Are there predictors of recurrence and incontinence? [J]. Colorectal Dis, 2020, 22(11): 1649-1657. DOI: 10.1111/codi.15251.

[56] Wanitsuwan W, Junmitsakul K, Jearanai S, et al. Video-assisted ligation of intersphincteric fistula tract for complex anal fistula: technique and preliminary outcomes [J]. Dis Colon Rectum, 2020, 63(11): 1534-1540. DOI: 10.1097/DCR.0000000000001691.

[57] Boenicke L, Karsten E, Zirngibl H, et al. Advancement flap for treatment of complex cryptoglandular anal fistula: prediction of therapy success or failure using anamnestic and clinical parameters[J]. World J Surg, 2017, 41(9): 2395-2400. DOI: 10.1007/s00268-017-4006-7.

[58] van Onkelen RS, Gosselink MP, Thijsse S, et al. Predictors of outcome after transanal advancement flap repair for high transsphincteric fistulas[J]. Dis Colon Rectum, 2014, 57(8): 1007-1011. DOI: 10.1097/DCR.0000000000000154.

[59] Koehler A, Risse-Schaaf A, Athanasiadis S. Treatment for horseshoe fistulas-in-ano with primary closure of the internal fistula opening: a clinical and manometric study [J]. Dis Colon Rectum, 2004, 47(11): 1874-1882. DOI: 10.1007/s10350-004-0650-8.

[60] Balciscueta Z, Uribe N, Balciscueta I, et al. Rectal advancement flap for the treatment of complex cryptoglandular anal fistulas: a systematic review and meta-analysis[J]. Int J Colorectal Dis, 2017,32(5):599-609. DOI: 10.1007/s00384-017-2779-7.

[61] Zimmerman DD, Delemarre JB, Gosselink MP, et al. Smoking affects the outcome of transanal mucosal advancement flap repair of trans-sphincteric fistulas[J]. Br J Surg, 2003,90(3):351-354. DOI: 10.1002/bjs.4044.

[62] Bessi G, Siproudhis L, Merlini l'Héritier A, et al. Advancement flap procedure in Crohn and non-Crohn perineal fistulas: a simple surgical approach[J]. Colorectal Dis, 2019, 21(1):66-72. DOI: 10.1111/codi.14417.

[63] 林耿钢. 直肠黏膜瓣推移术与二期挂线瘘管切开术治疗马蹄形肛瘘的临床疗效比较:一项回顾性研究[D]. 广州: 中山大学, 2022. DOI:10.27664/d.cnki.gzsdu.2022.000001.

[64] 杨晓媛, 陈文平, 林婉林, 等. 肌间闭合联合全厚推移瓣技术治疗 33 例括约肌上型肛瘘的临床疗效观察[J]. 结直肠肛门外科, 2024, 30(2): 202-207. DOI: 10.19668/j. cnki. issn 1674-0491.2024.02.013.

[65] Zhu J, Du P, Wang Z, et al. The bared external anal sphincter (BEAS), a new technique for high horseshoe anal fistula: a hospital-based cohort study[J]. Sci Rep, 2023,13(1):5871. DOI: 10.1038/s41598-023-32698-y.

[66] 朱静怡, 梅祖兵, 张志君, 等. 改良外括约肌裸化游离术治疗高位马蹄形肛瘘的临床疗效分析[J]. 中华胃肠外科杂志, 2021, 24(12): 1111-1115. DOI: 10.3760/cma. j. cn441530-20201031-00581.

[67] Meinero P, Mori L. Video-assisted anal fistula treatment (VAAFT): a novel sphincter-saving procedure for treating complex anal fistulas[J]. Tech Coloproctol, 2011, 15(4): 417-422. DOI: 10.1007/s10151-011-0769-2.

[68] Chase T, Quddus A, Selvakumar D, et al. VAAFT for complex anal fistula: a useful tool, however, cure is unlikely[J]. Tech Coloproctol, 2021, 25(10): 1115-1121. DOI: 10.1007/s10151-021-02492-x.

[69] Emile SH, Elfeki H, Shalaby M, et al. A Systematic review and meta-analysis of the efficacy and safety of video-assisted anal fistula treatment (VAAFT) [J]. Surg Endosc, 2018, 32(4): 2084-2093. DOI: 10.1007/s00464-017-5905-2.

[70] Zhang Y, Li F, Zhao T, et al. Video-assisted anal fistula treatment combined with anal fistula plug for treatment of horseshoe anal fistula[J]. J Int Med Res, 2021, 49(1): 300060520980525. DOI: 10.1177/0300060520980525.

[71] Usui A, Ishiyama G, Nishio A, et al. Two-stage complete deroofing fistulotomy approach for horseshoe fistula: successful surgery leaving continence intact[J]. Ann Coloproctol,2021,37(3):153-158.DOI:10.3393/ac.2020.06.08.

[72] Abou-Zeid AA, Halim SA, Ismail MMS. Twenty-year experience in the treatment of horseshoe perianal fistula by one-stage lay-open operation[J]. Egyptian J Surg, 2020, 39(2):476-482. DOI:10.4103/ejs.ejs_5_20.

[73] Abdel-samia YM, Abdel-Maksoud IM, Fagr SA. Retrospective evaluation of outcome of rerouting technique in management of horseshoe perianal fistula, single institution experience[J]. Medical J Cairo University, 2021, 89: 505-511. DOI: 10.21608/mjcu. 2021.167836.

[74] Abou-Zeid AA, Abdel-Wahab EH, Alshafeiy MSAA, et al. Rerouting as a minimal sphincter sacrificing procedure for the management of horseshoe perianal fistula: a prospective observational study[J]. Egyptian J Surg, 2022, 41(1):314-318. DOI:10.4103/ejs.ejs_354_21.

[75] 金明, 程晓波, 文晨, 等. 红升丹治疗高位马蹄形肛瘘疗效观察[J]. 实用中医药杂志,2016,32(7):717-718,719. DOI: 10.3969/j.issn.1004-2814.2016.07.064.

[76] 杨建华, 张一辉, 王晓鹏, 等. 隧道式拖线术治疗后位马蹄形肛瘘的临床研究[J]. 中医药导报, 2020, 26(2):58-60. DOI:10.13862/j.cnki.cn43-1446/r.2020.02.017.