Roentgenol, 2007, 188(2): W168-W176. DOI: 10.2214/AJR.05.0168.
[5] Dignan FL, Wynn RF, Hadzic N, et al. BCSH/BSBMT guideline: diagnosis and management of veno-occlusive disease (sinusoidal obstruction syndrome) following haematopoietic stem cell transplantation[J]. Br J Haematol, 2013,163(4):444-457. DOI: 10.1111/bjh.12558.
[6] 杨思, 刘德良, 谭玉勇, 等. 去纤苷治疗土三七致肝窦阻塞综合征 1 例[J/CD]. 中国肝脏病杂志(电子版), 2022,14(2): 69-72. DOI: 10.3969/j.issn.1674-7380.2022.02.011.
[7] 王轶, 诸葛宇征, 张峰, 等. 土三七致肝小静脉闭塞病治疗的单中心回顾性研究[J]. 中华消化杂志,2016,36(12):811-815. DOI: 10.3760/cma.j.issn.0254-1432.2016.12.003.
[8] Peng C, Zhang X, Zhang F, et al. Clinical efficacy and safety of anticoagulation therapy for Pyrrolizidine alkaloids-induced hepatic sinusoidal obstruction syndrome: a retrospective multicenter cohort study[J]. Eur J Gastroenterol Hepatol, 2020, 32(9): 1168-1178. DOI: 10.1097/MEG.0000000000001630.
[9] Zhuge YZ, Wang Y, Zhang F, et al. Clinical characteristics and treatment of pyrrolizidine alkaloid-related hepatic vein occlusive disease[J]. Liver Int, 2018, 38(10): 1867-1874. DOI: 10.1111/liv.13684.
[10] DeLeve LD, Valla DC, Garcia-Tsao G. American Association for the Study Liver Diseases. Vascular disorders of the liver[J]. Hepatology, 2009, 49(5): 1729-1764. DOI: 10.1002/hep.22772.

成人环状胰腺继发胃溃疡并幽门梗阻1例

王梦　覃吉超　高原　曾颖
浙江大学医学院附属第一医院护理部，杭州 310003
通信作者：曾颖，Email：1709033@zju.edu.cn

A case of adult annular pancreas leading to gastric ulcer with pyloric obstruction

Wang Meng, Qin Jichao, Gao Yuan, Zeng Ying

【摘要】 成人环状胰腺是一种先天性畸形，是指环状胰腺部分或全部环绕十二指肠降段。部分患者无临床表现，常因出现并发症后被临床确诊。本文报道一例环状胰腺继发胃溃疡并幽门梗阻的病例诊治过程，旨在为今后相关病例的诊治提供依据和经验。

【关键词】 胰腺，环状；　消化道穿孔；　幽门梗阻

基金项目：浙江医药卫生科技项目（2024KY1006）；浙江省中医药科技计划项目（2024ZL552）；浙大一院护理科研项目（2023ZYHL02）

患者　女性23岁，因“腹胀10 d”于2022年11月22日收住当地医院，入院诊断“消化道穿孔”。患者既往长期存在慢性腹胀、恶心、呕吐等病史，未予重视且未行特殊检查及治疗。入院后给予对症保守治疗，患者自觉症状好转后出院。

2022年12月20日，患者再次因“腹胀1月”就诊于我院急诊，入院查体腹部稍膨隆，未触及包块，全腹无压痛、反跳痛及肌紧张。全腹CT平扫示：腹盆腔多发游离气体，腹膜炎表现，提示空腔脏器穿孔（图1）。血常规示：白细胞6.11×10^9/L，中性粒细胞0.65，超敏C反应蛋白1.78 mg/L，降钙素原0.05 μg/L，肿瘤标记物示糖类抗原125（CA-125）：499.3 kU/L。入院诊断考虑慢性穿孔可能。胃肠外科、消化内科、感染科、放射科等多学科团队（multiple disciplinary team，MDT）会诊建议，完善影像学检查进一步排查肿瘤[1]。因患者穿孔时间长，无明显腹膜炎体征，结合腹部CT考虑为慢性穿孔，暂无急诊手术指征；MDT讨论后建议转入消化内科进一步治疗，若病情不明或加重，必要时于胃肠外科剖腹探查。转入消化内科，复查腹部CT，完善消化道造影、胃镜、头体部PET-CT检查，综合考虑为十二指肠溃疡所致狭窄、穿孔。行胃肠减压、抑酸抑酶、抗感染、营养、补液等对症治疗11d后，患者症状好转出院。按照医嘱2023年2月9日复诊，行腹部CT示：十二指肠处有水肿、肥厚、瘢痕、狭

DOI：10.3760/cma.j.cn441530-20240604-00198
收稿日期　2024-06-04　　**本文编辑**　朱雯洁
引用本文：王梦, 覃吉超, 高原, 等. 成人环状胰腺继发胃溃疡并幽门梗阻 1 例[J]. 中华胃肠外科杂志, 2025, 28(2): 205-207. DOI: 10.3760/cma.j.cn441530-20240604-00198.

窄等表现，按计划行“十二指肠球降交界处狭窄水囊扩张术”，术程顺利，住院期间患者无特殊不适，住院4 d后出院。

2023年2月28日，患者因“呕吐10 d”入住当地医院，诊断为“消化道穿孔”。保守治疗后未见明显好转，转诊至我院继续治疗。查体腹部压痛，无明显反跳痛及肌紧张。全腹增强CT示：十二指肠球降交界处狭窄，周围胰腺组织紧贴覆盖，考虑部分环状胰腺继发球降部炎性狭窄，胃梗阻扩张，胃壁水肿，游离气体较前比较消失（图2）。胰腺MR平扫+弥散+增强（3.0T）检查显示：部分环状胰腺，包埋十二指肠球后段，继发胃腔扩张积液（图3）。以“十二指肠狭窄”收入胃肠外科，完善相关检查，排除相关禁忌后行“腹腔镜辅助胃大部切除术（Roux-en-Y吻合）+肠粘连松解术”。术中探查发现：腹腔内网膜及肠管粘连，胃扩张，胃幽门瘢痕狭窄，下方胰腺紧密包绕十二指肠球降交界处，胰腺包绕处十二指肠狭窄，近端十二指肠扩张。十二指肠球部以下被前后两条环状胰腺紧密包绕，环状胰腺同胰头部连成整体无界限；包绕十二指肠的胰腺较正常胰腺组织质稍硬，伴增生水肿。术中诊断：十二指肠狭窄，环状胰腺，胃溃疡，肠粘连，幽门梗阻。术后病理报告示：远端胃切除标本黏膜慢性轻度浅表性炎，部分腺体囊性扩张，局部黏膜腺体变性脱落，黏膜下层水肿，血管增生、扩张及充血，幽门螺杆菌（-），自检胃小弯侧6枚淋巴结，胃大弯侧3枚淋巴结呈反应性增生（图4和图5）。术后逐步恢复半流质饮食，排气排便通畅，术后住院7 d出院。出院后每月定期随访，随访至今无不适。

讨论 环状胰腺为罕见的先天畸形，发病率为0.017%~0.1%，男性好发，成人报道较少[2-3]。成人环状胰腺好发于20~30岁人群，早期可无症状，在疾病发展过程中逐渐压迫和阻塞十二指肠，从而引起症状加重，临床表现为慢性上腹痛或腹痛（69%）、恶心或呕吐、胃及十二指肠溃疡（十二指肠溃疡较常见）、胰腺炎、十二指肠梗阻或胆道梗阻等[4]。

根据十二指肠是否被胰腺组织完全包绕，在解剖学上将环状胰腺分为完全和不完全（部分）环状胰腺两大类，后者环绕位置多为十二指肠降部，易形成十二指肠梗阻。环状胰腺术前诊断主要依靠影像学检查，腹部影像学检查见胰腺组织包绕十二指肠降段即可确诊环状胰腺。成人影像学检查首选腹部CT，增强CT诊断率更高[4]。CT、磁共振胰胆管成像、超声内镜及内镜下逆行胰胆管造影可直接发现十二指肠被胰腺组织环绕。然而，临床中环状胰腺漏诊误诊发生率高达40%，该部分病例在术中才能确诊。疑似环状胰腺病例手术时首选腹腔镜探查[2]。当出现十二指肠梗阻、梗阻性黄疸等明显症状时，首选外科手术治疗。成人推荐十二指肠空肠吻合术、胃空肠吻合术[5-8]。

本病例诊治过程中出现的难点为：（1）患者为成人型不完全环状胰腺，病例罕见，既往已有长期腹胀恶心呕吐等上消化道不全梗阻表现而未予以重视，从未行相关检查及治疗，为环状胰腺的诊断带来困难；（2）患者消化道穿孔至我院就诊时间长，已错失早期手术时机，入院后经过保守治疗，不适症状好转后便要求出院，因此未能在首次就诊时完善全面检查，明确其穿孔原因；（3）患者初次就诊时全腹CT显示消化道穿孔，盆腔散在游离气体所致的伪影会导致影像质量缺陷，直至再次就诊腹腔游离气体消失后复查腹部增强CT才首次发现并确诊环状胰腺[9-10]；（4）该患者术前环状胰腺诊断明确，因保守治疗穿孔部位已闭合，术中未能发现前次十二指肠穿孔部位，仅可见胃溃疡，胃幽门瘢痕狭窄。因溃疡的发生原因可能与环状胰腺的压迫、胃液长期潴留和胃、十二指肠内容物酸度过高等有关，不再适用十二指肠空肠吻合术，遂行腹腔镜辅助胃大部切除术（Roux-en-Y吻合）+肠粘连松解术，防止术后胆胰液流入残

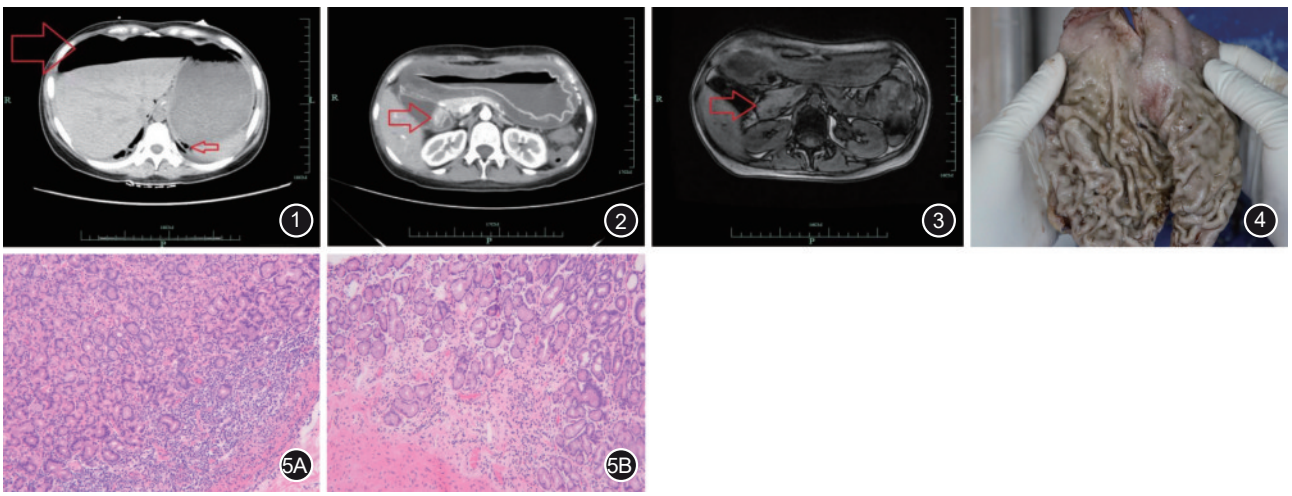

图1 全腹CT平扫影像图，示腹盆腔多发游离气体，腹膜炎表现，箭头提示空腔脏器穿孔 **图2** 全腹增强CT影像图示十二指肠球降交界处狭窄，周围胰腺组织紧贴覆盖，游离气体较前比较消失 **图3** 胰腺MR平扫+弥散+增强（3.0T）影像图，显示部分环状胰腺包埋十二指肠球后段 **图4** 术后大体标本，示远端胃-胃窦部充血 **图5** 术后病理检查（苏木精-伊红染色，×100） 5A. 黏膜慢性炎性伴多量慢性炎细胞浸润；5B. 黏膜慢性炎伴纤维组织增生，少量炎性细胞浸润

胃，减少反流性胃炎甚至胃溃疡的发生[11-12]。

利益冲突　所有作者均声明不存在利益冲突

参 考 文 献

[1] 卢芳燕, 汤洒潇, 王燕, 等. 活体小肠移植受者多学科协作护理方案的制订及应用[J]. 中华护理杂志, 2021, 56(2): 218-224. DOI: 10.3761/j.issn.0254-1769.2021.02.010.

[2] 蒋雷, 卢孝治, 吴峻立, 等. 环状胰腺合并十二指肠布氏腺囊肿致上消化道梗阻一例[J]. 肝胆胰外科杂志, 2023, 35(1): 57-59. DOI: 10.11952/j.issn.1007-1954.2023.01.012.

[3] 汤睿, 杨威, 吴广东, 等. 门静脉型环状胰腺研究进展[J]. 中国实用外科杂志, 2020, 40(10):1219-1223. DOI:10.19538/j.cjps.issn1005-2208.2020.10.29.

[4] 谷慧慧, 田青, 胡勇军, 等. 小儿环状胰腺的高频超声及临床分析[J]. 医学影像学杂志, 2019, 29(7):1148-1150.

[5] 毛岳峰,王云,王力,等. 成人环状胰腺的临床诊治分析:附13例报告[J]. 中国普通外科杂志,2015(3):443-445. DOI: 10.3978/j.issn.1005-6947.2015.03.027.

[6] 汪学艳, 白琪, 冯泽东, 等. 环状胰腺诊治进展[J]. 中华肝脏外科手术学电子杂志, 2020, 9(3):216-220. DOI: 10.3877/cma.j.issn.2095-3232.2020.03.005.

[7] 谢华伟, 王继恒, 王政, 等. 儿童环状胰腺手术后复发性胰腺炎二例并文献复习[J]. 临床小儿外科杂志, 2021, 20(7): 619-623. DOI: 10.12260/lcxewkzz.2021.07.004.

[8] 王林燕,薛佳金,陈益,等. 新生儿环状胰腺的临床诊治分析[J]. 浙江大学学报(医学版), 2019,48(5):481-486. DOI:10.3785/j.issn.1008-9292.2019.10.03.

[9] 周代全. 腹部CT检查影像的伪影分析[J]. 第三军医大学学报, 2002,24(6): 633-633,639. DOI: 10.3321/j.issn:1000-5404.2002.06.044.

[10] Silver M, Taguchi K, Hein I. Windmill artifact in multislice helical CT[J]. Proceedings of SPIE, 2003,5032:1918-1927.

[11] 张越. 开腹与腹腔镜辅助胃大部切除术治疗十二指肠球部溃疡穿孔的疗效、相关并发症及危险因素分析[D]. 辽宁: 大连医科大学, 2022.

[12] 熊治国, 鲁力, 胡俊杰, 等. 完全腹腔镜进展期远端胃癌根治术并改良Roux-en-Y吻合[J/CD]. 中华普外科手术学杂志(电子版), 2019, 13(2): 130. DOI: 10.3877/cma.j.issn.1674-3946.2019.02.007.

乳腺癌术后骨转移和肺转移治疗期间横结肠转移致梗阻1例

武明[1]　李文斌[1]　宋炎阳[1]　季刚[2]　卫江鹏[2]

[1]山西医科大学附属运城市中心医院胃肠外科，运城 044000；[2]空军军医大学西京医院消化外科，西安 710032

通信作者：卫江鹏，Email：weijiangpeng2015@163.com

A case of transverse colon metastasis caused obstruction during treatment of bone metastasis and lung metastasis after breast cancer

Wu Ming, Li Wenbin, Song Yanyang, Ji Gang, Wei Jiangpeng

【摘要】 乳腺癌胃肠道转移较为罕见。本文报道一例乳腺癌术后骨转移、肺转移治疗期间横结肠转移致梗阻患者。患者左乳癌术后出现右乳癌伴多发转移。因肠梗阻入院，开腹探查发现肝门部多发转移结节，横结肠肝曲环周浸润生长一肿物，行右半结肠切除+回肠造口术，病理证实为乳腺来源转移肿瘤。术后继续化疗和靶向治疗，随访6个月病情稳定。

【关键词】 乳腺肿瘤；　肠梗阻；　肿瘤转移

基金项目：山西省教育厅高校科技创新计划项目（2023L135）

患者女性，40岁，因“上腹部间断胀痛半月余”于2023年11月5日以“肠梗阻”入院。主要表现为上腹部间断性绞痛，伴呕吐、腹泻、乏力。曾因“左乳癌”于2017年于当地医院行左乳癌改良根治术，术后病理诊断左侧乳腺

DOI：10.3760/cma.j.cn441530-20240507-00169

收稿日期　2024-05-07　　**本文编辑**　朱雯洁

引用本文：武明, 李文斌, 宋炎阳, 等. 乳腺癌术后骨转移和肺转移治疗期间横结肠转移致梗阻1例[J]. 中华胃肠外科杂志, 2025, 28(2): 207-209. DOI: 10.3760/cma.j.cn441530-20240507-00169.