·技术交流·

一期吻合联合T管造瘘在腹腔镜下十二指肠肿瘤局部切除术中的初步探索

罗立杰[1,2] 王涛[1,2] 叶歆睿[3] 王献哲[3] 张焯铉[3] 张子敬[1,2] 彭耀辉[1,2] 陈妍[1,2] 曾海平[1,2] 唐海鹏[1,2] 林建涛[4] 邹卫强[5] 王伟[1,2]

[1]广州中医药大学第一附属医院胃肠外科，广州 510405；[2]广东省中医临床研究院，广州 510405；[3]广州中医药大学，广州 510006；[4]广东省汕尾市陆丰市人民医院普通外科，汕尾 516511；[5]广东省韶关市第一人民医院结直肠肛门外科，韶关 512099

通信作者：王伟，Email：wangwei16400@163.com

【摘要】 目的 讨论一期吻合+T管造瘘术在腹腔镜下十二指肠肿瘤局部切除术中的可行性和安全性。**方法** 采用描述性病例系列研究方法，回顾性分析由广东省中医院和广州中医药大学第一附属医院2021年10月至2024年3月成功实施腹腔镜下十二指肠肿瘤局部切除一期吻合+T管造瘘术的14例十二指肠肿瘤患者的临床诊治资料。手术步骤如下：(1)明确安全切缘后，全层完整切除十二指肠肿瘤，标本袋取出标本送冰冻，确定肿瘤性质及切缘阴性；(2)于肿瘤平面下方十二指肠前壁凿孔，置入16#T管，腹腔镜荷包缝合固定，经十二指肠引出腹壁，呈十二指肠T管造瘘术；(3)全层横形连续缝合十二指肠，浆肌层加固，形成一期吻合。主要观察患者术后营养改善情况，并记录术中情况和术后并发症发生情况。**结果** 14例完成腹腔镜下十二指肠肿瘤局部切除一期吻合+T管造瘘术的患者均未出现中转开腹和术后急诊再手术及术中术后的相关并发症。手术时间为(225.4±56.5) min，术中出血量为(72.1±74.6) ml。患者术后恢复良好，无出现术后腹腔严重出血，术后消化道造影提示吻合口通畅，无狭窄及吻合口漏等相关并发症。患者术前与术后1周血清白蛋白[(37.09±3.53) g/L比(37.52±4) g/L]和血红蛋白[(100.79±31.93) g/L比(103.07±19.6) g/L]，差异均无统计学意义(P>0.05)。**结论** 腹腔镜下十二指肠肿瘤局部切除一期吻合+T管造瘘术可作为十二指肠肿瘤局部切除术有效减少相关并发症发生的安全可行改良方法之一。

【关键词】 十二指肠肿瘤； 局部切除； 一期吻合； T管造瘘； 腹腔镜手术

基金项目：广东省中医药局项目(20211199)；广州中医药大学第一附属医院国家中医药传承创新中心科研专项(2023QN11)；；国家自然科学基金资助项目(82205109)；广州市科技局基础与应用基础研究项目(2025A04J3690)；广州中医药大学第一附属医院中青年骨干培育项目(09005650055)；广州中医药大学第一附属医院配套科研经费(09005647001)

Primary exploration of stage I anastomosis and T-tube fistulation in laparoscopic local resection of duodenal tumors

Luo Lijie[1,2], Wang Tao[1,2], Ye Xinrui[3], Wang Xianzhe[3], Zhang Zhuoxuan[3], Zhang Zijing[1,2], Peng Yaohui[1,2], Chen Yan[1,2], Zeng Haiping[1,2], Tang Haipeng[1,2], Lin Jiantao[4], Zou Weiqiang[5], Wang Wei[1,2]

[1]Department of Gastrointestinal Surgery, The First Affiliated Hospital of Guangzhou University of Chinese Medicine, Guangzhou 510405, China; [2]Guangdong Clinical Research Academy of Chinese Medicine, Guangzhou 510405, China; [3]Guangzhou University of Chinese Medicine, Guangzhou 510006, China; [4]Department of General Surgery, Lufeng People's Hospital, Shanwei 516511, China; [5]Department

DOI：10.3760/cma.j.cn441530-20240619-00220

收稿日期 2024-06-19 **本文编辑** 朱雯洁

引用本文：罗立杰，王涛，叶歆睿，等. 一期吻合联合T管造瘘在腹腔镜下十二指肠肿瘤局部切除术中的初步探索[J]. 中华胃肠外科杂志, 2025, 28(2): 198-202. DOI: 10.3760/cma.j.cn441530-20240619-00220.

of Colorectal and Anal Surgery, Shaoguan First People's Hospital, Shaoguan 512099, China
Corresponding author: Wang Wei, Email: wangwei16400@163.com

【**Abstract**】 **Objective** To discuss the feasibility and safety of stage I anastomosis and T-tube fistulation in laparoscopic local resection of duodenal tumors. **Methods** A descriptive case series study was used to retrospectively analyze the clinical diagnosis and treatment data of 14 patients with duodenal tumors who successfully underwent laparoscopic local resection of duodenal tumors + phase I anastomosis + T-tube ostomy in the Guangdong Provincial Hospital of Chinese Medicine and the First Affiliated Hospital of Guangzhou University of Chinese Medicine from October 2021 to March 2024. The resection and reconstruction steps of laparoscopic local resection of duodenal tumor + phase I anastomosis + T-tube ostomy are as follows: (1) after the safe margin is clear, the duodenal tumor is completely removed in full thickness, and the specimen bag is taken out and sent to frozen section to determine the nature of the tumor and the negative margin; (2) Perforate the anterior duodenal wall below the tumor plane, place a 16# T tube, and fix it with laparoscopic purse string suture. The abdominal wall is led out through the duodenum, and the duodenal T tube fistulation is performed; (3) The duodenum was continuously sutured in a full-thickness transverse shape, and the seromuscular layer was strengthened to form a phase I anastomosis. The nutritional improvement of patients after operation was mainly observed, and the intraoperative situation and postoperative complications were recorded. **Results** No conversion to laparotomy, postoperative emergency reoperation, intraoperative and postoperative complications occurred in 14 patients with duodenal tumors who completed laparoscopic local resection of duodenal tumors + phase I anastomosis + T-tube ostomy. The operation time was (225.43 ± 56.54) min, and the intraoperative blood loss was (72.14 ± 74.65) ml. The patient recovered well after operation, and no severe postoperative abdominal bleeding occurred. Postoperative gastrointestinal angiography showed that the anastomotic stoma was unobstructed, and there were no stenosis, anastomotic leakage and other related complications. There was no significant difference in serum albumin [(37.09 ± 3.53) g/L vs. (37.52 ± 4) g/L] and hemoglobin [(100.79 ± 31.93) g/L vs. (103.07 ± 19.6) g/L] between before and 1 week after operation ($P > 0.05$). **Conclusion** Laparoscopic local resection of duodenal tumor + phase I anastomosis + T-tube fistulation can be used as one of the safe and feasible improved methods for local resection of duodenal tumor to effectively reduce the occurrence of related complications.

【**Key words**】 Duodenal tumor; Local resection; Stage I anastomosis; T-tube fistulation; Laparoscopic surgery

Fund programs: Project of Guangdong Provincial Bureau of Traditional Chinese Medicine (20211199); Scientific Research Project of National Traditional Chinese Medicine Inheritance and Innovation Center, the First Affiliated Hospital of Guangzhou University of Traditional Chinese Medicine (2023QN11); Supported by the National Natural Science Foundation of China (82205109); Guangzhou Science and Technology Bureau Basic and Applied Basic Research Project (2025A04J3690); Young and Middle-aged Backbone Cultivation Project of the First Affiliated Hospital of Guangzhou University of Chinese Medicine (09005650055); The Supporting Scientific Research Funds of the First Affiliated Hospital of Guangzhou University of Chinese Medicine (09005647001)

十二指肠肿瘤往往需行胰头十二指肠切除术（Whipple手术），但有手术创伤大、相关风险系数高（如淋巴结转移）、患者术后生活质量差等缺点[1-2]。目前，十二指肠肿瘤局部切除也被尝试作为不需要淋巴结清扫的十二指肠浅表肿瘤的替代治疗方案。然而，从十二指肠浆膜表面很难确定肿瘤的位置，术中十二指肠壁的切口容易过大，可能导致术后十二指肠渗漏和狭窄。术后出现十二指肠渗漏往往会导致致命的腹膜炎，需要进行紧急手术，包括最大限度的胰十二指肠切除术[3]。因此，肿瘤局部切除手术相关并发症非常高，临床很少采用。针对这一现象，本团队开创性利用腹腔镜下十二指肠肿瘤局部切除一期吻合+T管造瘘的手术方式，明显减少了术后出现吻合口漏等相关并发症，效果良好。当前这一术式在国内尚无人常规开展，缺乏相关的文献报道。现将广东省中医院和广州中医药大学第一附属医院胃肠外科于2021年10月至2024年3月对14例十二指肠肿瘤患者成功实施腹腔镜下十二指肠肿瘤局部切除一期吻合+T管造瘘术的临床诊治资料及具体操作细节报道如下。

一、腹腔镜下十二指肠肿瘤局部切除一期吻合+T管造瘘术方法

手术适应证：经腹部CT、胃镜、超声胃镜、病理检查等明确诊断为十二指肠良性肿瘤、十二指肠黏膜下肿物、十二指肠间质瘤（直径≤5 cm）或十二指肠早癌（术前证实无远处及淋巴结转移），且评估行内镜黏膜下剥离术困难。手术禁忌证：（1）严重的重要脏器功能不全；（2）远处转移，无法达到局部切除；（3）术前检查明确十二指肠乳头侵犯，需行胰十二指肠切除术。该项手术技术的开展获得了本院伦理委员会的审核通过（批件号：K-2024-103），患者均知情同意。

手术步骤如下：（1）麻醉成功后，取平卧分腿位，常规消毒铺巾。腹腔镜直视下“5孔法”建立Trocar孔，探查肿瘤的位置，排除肿瘤转移，结合术前胃镜检查及CT结果，行腹腔镜下十二指肠肿瘤局部切除术。（2）腹腔镜下游离横结肠系膜后间隙，暴露十二指肠前间隙，分离十二指肠外侧及后间隙，充分显露拟切除肿瘤所在十二指肠。（3）切除和重建：明确安全切缘后（距离肿瘤周围约0.5 cm处），全层完整切除十二指肠肿瘤，标本袋取出标本送冰冻，确定肿瘤性质及切缘阴性。于肿瘤平面下方十二指肠前壁凿孔，置入16#T管，腹腔镜荷包缝合固定，经十二指肠引出腹壁，呈十二指肠T管造瘘术。全层横形连续缝合十二指肠，浆肌层加固，形成一期吻合，术毕。手术操作过程及其示意图见图1和图2。

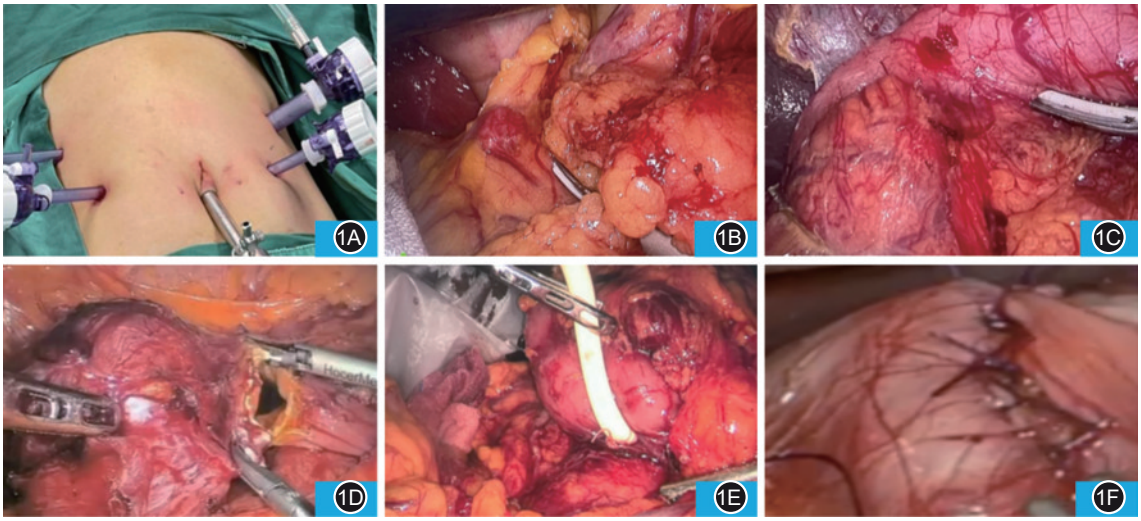

图1 腹腔镜下十二指肠肿瘤局部切除一期吻合+T管造瘘术操作步骤 1A.术中Trocar孔布置“5孔”；1B.显露十二指肠肿瘤所在位置；1C.显露胰十二指肠前间隙；1D.切除十二指肠肿瘤；1E.反穿刺法置入十二指肠侧壁T管造瘘；1F.肠管一期吻合

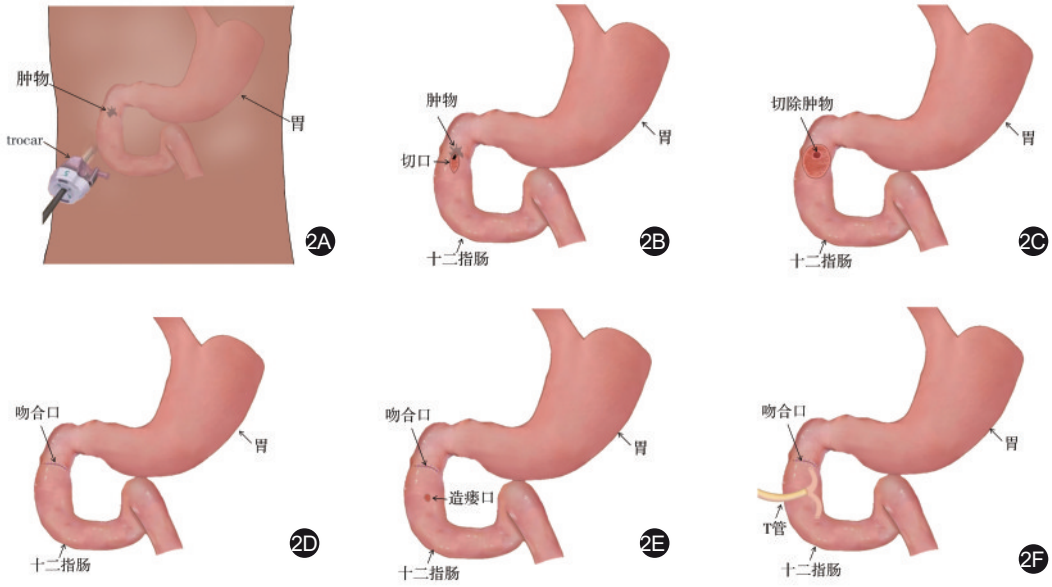

图2 腹腔镜下十二指肠肿瘤局部切除一期吻合+T管造瘘术操作过程示意图 2A.Trocar孔布孔；2B.显露十二指肠肿瘤所在位置；2C.切除十二指肠肿瘤；2D.肠管一期吻合；2E.肿瘤平面下方十二指肠前壁凿口；2F.反穿刺法置入十二指肠T管引流

二、临床应用

采用描述性病例系列研究方法。根据上述适应证，回顾性分析2021年10月至2024年3月期间，广东省中医院和广州中医药大学第一附属医院胃肠外科行腹腔镜下十二指肠肿瘤局部切除一期吻合+T管造瘘术的十二指肠肿瘤患者共14例纳入研究，所有入组患者均由同一团队完成，具体患者信息见表1。主要观察患者术后营养改善情况，并记录术中情况（包括手术时间和术中出血量等）和术后并发症发生情况。采用SPSS 26.0统计软件进行统计分析，符合正态分布的计量资料采用$\bar{x}\pm s$表示，术前与术后对比采用配对t检验；计数资料采用例表示。

所有患者均顺利完成腹腔镜下十二指肠肿瘤局部切除一期吻合+T管造瘘术。手术时间为（225.4±56.5）min，术中出血量为（72.1±74.6）ml。14例患者术后均无相关并发症发生。消化道造影检查均未发现患者术后出现吻合口漏和吻合口狭窄等并发症。比较术前与术后1周营养学指标，血清白蛋白为（37.09±3.53）g/L比（37.52±4.00）g/L；血红蛋白为（100.79±31.93）g/L比（103.07±19.60）g/L，差异均无统计学意义（t=−0.301，P=0.768；t=−0.413，P=0.686）。

三、讨论

十二指肠肿瘤相对罕见，仅占胃肠道肿瘤的1%。且十二指肠肿瘤多位于降部，在十二指肠乳头之外部位的肿瘤相对少见。肿瘤类型包括神经内分泌肿瘤、腺瘤、腺癌及胃肠间质瘤等[6]。十二指肠的外科治疗具有挑战性，临床上部分患者施行胰十二指肠切除，手术风险大，并发症发生率高。部分十二指肠肿瘤（如十二指肠早癌、十二指肠良性肿瘤、十二指肠良恶交界性肿瘤及十二指肠间叶组织来源肿瘤等）手术无需进行淋巴结清扫，可施行局部切除[7]。

十二指肠肿瘤的手术处理包括扩大切除和局部切除，局部切除又包括内镜下局部切除、腹腔镜联合内镜下局部切除以及腹腔镜下局部切除等。目前十二指肠肿瘤局部切除术式尚无广泛共识，考虑到肿瘤局部切除手术相关并发症非常高，临床很少采用。文献报道，29例十二指肠间质瘤局部切除后，吻合口漏、吻合口出血和吻合口梗阻等并发症的发生率达到17.2%（5/29）[8]；整体围手术期并发症发生率达到17.7%[9]。术后并发症一旦出现，处理非常困难[10]。本中心采取腹腔镜下十二指肠肿瘤局部切除+一期吻合+T管造瘘的手术方式。部分患者接受腹腔镜-内镜双镜联合手术，所有患者术中均需送冰冻病理确认，以确保在肿瘤整体切除的前提下使手术损伤可控。获得阴性切缘是手术成功的关键，腹腔镜视野的放大作用有助于指导术中阴性切缘的控制，实现肿瘤的精准切除[11-12]。此外，通过腹腔镜下一期吻合+T管造瘘的方式，能实现早期消化液的外引流，减少术后十二指肠吻合口漏等相关并发症的发生。

相比较传统的十二指肠肿瘤局部切除一期吻合的手术方式，本中心行一期吻合联合T管造瘘的创新性和优势体现在：（1）T管造瘘技术可降低术后吻合口漏、吻合口狭窄的发生率，确保术后吻合口通畅，避免术后腹腔严重出血，提高安全性；（2）吻合后行T管引流，既可利用T管起到吻合口支架作用，亦可引流胆汁、胰液等，减少消化液的腐蚀作用，进而降低十二指肠瘘的风险；（3）可通过T管引流液的性状及早发现吻合口出血等早期并发症；（4）在患者出院后可参照胆道T管形式，直接拔除T管即可，对术后留置十二指肠T管的护理要求不高；（5）术后患者的血清白蛋白和血红蛋白水平无明显改变，术后营养状态恢复良好；（6）腹腔镜下T管造瘘操作容易，缝合程序化，手术操作简单。

表1　14例接受一期吻合+T管造瘘术的十二指肠肿瘤患者一般资料

临床资料	数据
性别（例）	
男	8
女	6
年龄（岁，$\bar{x}\pm s$）	57.2±10.1
体质指数（kg/m^2，$\bar{x}\pm s$）	23.6±3.4
肿瘤类型（例）	
十二指肠良性肿瘤	3
腺瘤	2
错构瘤	1
十二指肠早癌	3
腺瘤并局部高级别上皮内瘤变	1
高级别上皮内瘤变，局灶黏膜内癌	1
高级别上皮内瘤变，局灶黏膜肌层	1
十二指肠胃肠间质瘤（极低危险度）	1
核分裂象≤5（个/50高倍视野）	1
十二指肠胃肠间质瘤（低危险度）	4
核分裂象≤5（个/50高倍视野）	2
核分裂象2~4（个/50高倍视野）	1
核分裂象1~2（个/50高倍视野）	1
十二指肠胃肠间质瘤（高危险度）	2
核分裂象<5（个/50高倍视野）	2
十二指肠黏膜中度慢性炎性病变伴糜烂	1
肿瘤具体位置（例）	
球部	1
球部降部交界	2
降部	6
降部水平部交界	1
水平部	3
升部	1
肿瘤与十二指肠乳头关系（例）[a]	
Location A型	3
Location B型	6
Location C型	5

注：[a]A型：位于乳头近端；B型：位于乳头附近2 cm之内；C型：位于乳头远端[4-5]

综上，本中心所采取腹腔镜下十二指肠肿瘤局部切除一期吻合联合T管造瘘术式，在实现十二指肠肿瘤局部切除一期吻合的同时，可减少手术并发症的发生率，该术式的创新值得临床进一步发掘。鉴于十二指肠肿瘤局部切除的病例较为少见，本研究中心纳入病例暂不多，该手术方式的长期临床效果和远期并发症评估尚需更多多中心大样本临床比较性研究和长期随访数据支撑。我们也将尝试此改良方法用于困难的十二指肠残端处理及十二指肠外伤等各种复杂病例。

利益冲突 所有作者均声明不存在利益冲突

作者贡献声明 罗立杰、王涛负责数据收集、统计分析、文稿撰写；叶歆睿、王献哲、张焯铉、张子敬负责患者随访、数据收集、参与数据统计分析；彭耀辉、陈妍、曾海平、唐海鹏参与数据统计分析和手术示意图绘制；林建涛、邹卫强参与患者数据收集和数据审核；王伟负责文章审阅、修改稿件

参 考 文 献

[1] Nunobe S, Ri M, Yamazaki K, et al. Safety and feasibility of laparoscopic and endoscopic cooperative surgery for duodenal neoplasm: a retrospective multicenter study[J]. Endoscopy, 2021, 53(10): 1065-1068. DOI: 10.1055/a-1327-5939.

[2] Yanagimoto Y, Omori T, Jeong-Ho M, et al. Feasibility and safety of a novel laparoscopic and endoscopic cooperative surgery technique for superficial duodenal tumor resection: How i do it[J]. J Gastrointest Surg, 2019, 23(10): 2068-2074. DOI: 10.1007/s11605-019-04176-2.

[3] Montorsi RM, Xenaki S, Festen S, et al. Robotic D3 partial duodenal resection with primary side-to-side anastomosis[J]. J Vis Exp, 2023, (202). DOI: 10.3791/65742.

[4] 钱浩然, 林天宇. 十二指肠胃肠间质瘤外科治疗的艰难选择:胰十二指肠切除还是局部切除[J]. 中华胃肠外科杂志, 2020,23(9):861-865. DOI:10.3760/cma.j.cn441530-20200615-00357.

[5] Zhang Q, Shou CH, Yu JR, et al. Prognostic characteristics of duodenal gastrointestinal stromal tumours. Br J Surg, 2015,102(8):959-964. DOI:10.1002/bjs.9831.

[6] 邓胜和, 李晓云, 李疆, 等. 内镜辅助下十二指肠肿瘤局部切除 45 例[J]. 临床外科杂志, 2019, 27(10):870-872. DOI: 10.3969/j.issn.1005-6483.2019.10.014.

[7] Ojima T, Nakamura M, Hayata K, et al. Laparoscopic limited resection for duodenal gastrointestinal stromal tumors[J]. J Gastrointest Surg, 2020, 24(10): 2404-2408. DOI: 10.1007/s11605-020-04692-6.

[8] 孙强, 李新星, 魏舒迅, 等. 29 例十二指肠胃肠道间质瘤局部切除的临床体会[J]. 第二军医大学学报, 2019, 40(8):919-922. DOI: 10.16781/j.0258-879x.2019.08.0919.

[9] 崔剑知, 吴欣, 张鹏, 等. 原发性十二指肠间质瘤行根治性手术临床疗效及预后影响因素的多中心回顾性研究[J]. 中华消化外科杂志, 2022, 21(8):1056-1070. DOI: 10.3760/cma.j.cn115610-20220621-00349.

[10] Choron RL, Teichman AL, Bargoud CG, et al. Outcomes among trauma patients with duodenal leak following primary versus complex repair of duodenal injuries: An Eastern Association for the Surgery of Trauma multicenter trial[J]. J Trauma Acute Care Surg, 2023, 95(1):151-159. DOI: 10.1097/TA.0000000000003972.

[11] Ragheb J, Mony S, Klapman J, et al. Impact of margin status on outcomes after endoscopic resection of well-differentiated duodenal neuroendocrine tumors[J]. Gastrointest Endosc, 2021, 94(3):580-588. DOI: 10.1016/j.gie.2021.02.033.

[12] 谭清泉, 王孜尧, 牟宇, 等. 腹腔镜下十二指肠乳头肿瘤的局部切除[J]. 中国普外基础与临床杂志, 2022, 29(4):440-443.

·读者·作者·编者·

本刊关于利益冲突声明的要求

利益冲突信息应为稿件的一部分，有或无利益冲突均需在文章中报告。要求在文后、参考文献前注明利益冲突。

示例：

利益冲突 所有作者均声明不存在利益冲突

利益冲突 ×××曾接受***制药公司经费支持；其他作者声明无利益冲突